



Patiënteninformatie

# Caverneus angioma



# Inhoud

|                                      |   |
|--------------------------------------|---|
| Inleiding.....                       | 3 |
| Informatie over het ziektebeeld..... | 3 |
| Definitie .....                      | 3 |
| Symptomen .....                      | 4 |
| Diagnose .....                       | 4 |
| Behandeling .....                    | 4 |
| Tot slot .....                       | 5 |
| Persoonlijke notities / vragen ..... | 6 |

Meer info: [www.azturnhout.be/neuro](http://www.azturnhout.be/neuro)

## Inleiding

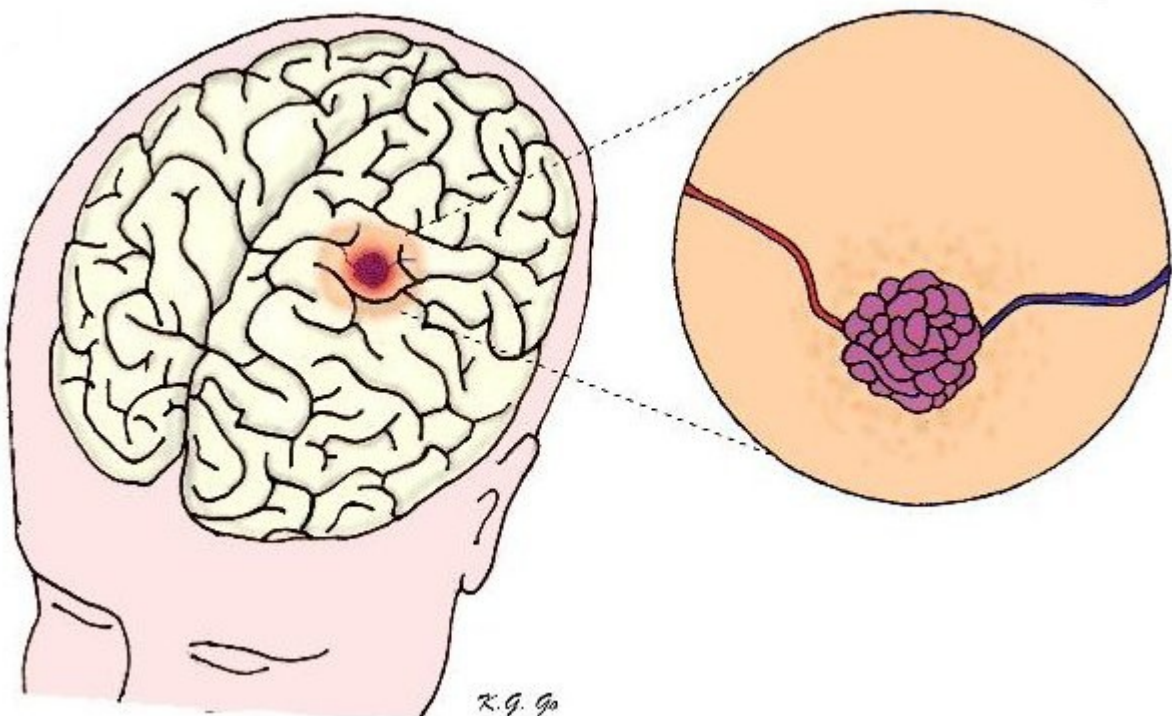
Deze brochure geeft u meer uitleg over een caverneus angioma en hoe dit kan behandeld worden. Heeft u na het lezen van deze brochure nog vragen? Aarzel dan zeker niet om deze te stellen. Uw arts en verpleegkundigen zullen u graag meer uitleg geven.

Gelieve deze brochure mee te brengen als u naar het ziekenhuis komt.

## Informatie over het ziektebeeld

### Definitie

Een caverneus angioma (cavernoom) is een klein kluwen van bloedvaten dat eruit ziet als een druiventros. Ze lijken op arterioveneuze malformaties (AVM's). Het verschil is dat een caverneus angioma niet onder hoge druk staat.



Ze kunnen overal in de hersenen, maar ook in het ruggenmerg voorkomen. Deze letsels duwen normaal hersenweefsel opzij, maar dringen niet binnen in het hersenweefsel. Een patiënt kan meerdere letsels hebben. In zeldzame gevallen is er een familiale (genetische) (voor-)geschiedenis.

## Symptomen

Een cavernoma kan bloeden waardoor symptomen kunnen ontstaan. Naast epileptische aanvallen kan een patiënt last hebben van hoofdpijn en neurologische uitvalsverschijnselen (zoals tintelingen, visusdaling,...). De symptomen ontstaan meestal geleidelijk en niet plots. Plotse symptomen duiden eerder op arterioveneuze malformaties (AVM's). Het is typisch dat een cavernous angioma af en toe een klein beetje bloedt. Vaak merken patiënten daar niets van. Op die manier groeit het letsel als het ware. De ligging van het cavernoma is in belangrijke mate bepalend voor de (mogelijke) symptomen die een patiënt ervaart.

## Diagnose

De diagnose van een cavernoma wordt vaak gesteld na een hersenbloeding, waarbij patiënten zich met hoofdpijn, epilepsie en/of neurologische uitval aanmelden op Spoedgevallen.

Het letsel wordt meestal gevonden via een MRI onderzoek van de hersenen. Hierop is dan vaak te zien dat het letsel "gelaagd" is, wat aantoont dat het cavernoma al vaker heeft gebloed.

## Behandeling

Wanneer een cavernoma symptomatisch is (de patiënt heeft een bloeding, epilepsie of neurologische uitval) wordt dit best behandeld. Meestal zal er een operatie worden uitgevoerd. Vaak kan een cavernoma relatief eenvoudig van het omliggende hersenweefsel onderscheiden worden en zo verwijderd worden.

De arts zal slechts in enkele gevallen stereotactische radiochirurgie aanraden als behandeling (sterke straling wordt hierbij toegediend op het letsel, zodat het cavernoma geleidelijk verdwijnt zonder dat de schedel geopend moet worden). Deze behandeling zal eerder aanbevolen worden voor letsels die zeer slecht liggen waardoor een operatie moeilijk is.

## Tot slot

Als u nog vragen heeft dan kan u steeds telefonisch contact opnemen met:

1. Het secretariaat van uw behandelende arts:  
014/40 61 84
2. Het ziekenhuis:
  - Afdeling neurochirurgie: 014/40 61 01 of 014/40 61 03
  - Spoedgevallen campus Sint-Elisabeth: 014/40 60 11

**Meer info: [www.azturnhout.be/neuro](http://www.azturnhout.be/neuro)**



## AZ Turnhout vzw

[www.azturnhout.be](http://www.azturnhout.be)

[info@azturnhout.be](mailto:info@azturnhout.be)



Blijf op de hoogte via [www.facebook.com/azturnhout](http://www.facebook.com/azturnhout)



### **Campus Sint-Jozef**

Steenweg op Merksplas 44

2300 Turnhout

014 40 60 11



### **Campus Sint-Elisabeth**

Rubensstraat 166

2300 Turnhout

014 40 60 11